Ein Fall von hypertrophischer Pylorusstenose im Säuglingsalter.

Mit Abbildungen.

Inaugural-Dissertation

zur

Erlangung der Doktorwürde

in der

gesamten Medizin

verfasst und einer

Hohen medizinischen Fakultät

der

Kgl. Bayer. Ludwig-Maximilians-Universität zu München

vorgelegt von

Heinrich Engel,

Medizinalpraktikant aus Frankfurt a/M.

München, 1907.

Kgl. Hof- und Universitäts-Buchdruckerei von Dr. C. Wolf & Sohn.

Ein Fall von hypertrophischer Pylorusstenose im Säuglingsalter.

Mit Abbildungen.

Inaugural-Dissertation

zur

Erlangung der Doktorwürde

in der

gesamten Medizin

verfasst und einer

Hohen medizinischen Fakultät

der

Kgl. Bayer. Ludwig-Maximilians-Universität zu München

ACAD.
LUDW.BAT.
BIBL.

vorgelegt von

Heinrich Engel,
Medizinalpraktikant aus Frankfurt a/M.

München, 1907.
Kgl. Hof- und Universitäts-Buchdruckerei von Dr. C. Wolf & Sohn.

Gedruckt mit Genehmigung der medizin. Fakultät der Universität München.

Referent: Herr Obermedizinalrat Prof. Dr. von Bollinger.

Meinen lieben Eltern

gewidmet.

Das Krankheitsbild der hypertrophischen Pylorus-Stenose ist jetzt so fest umrissen und allgemein anerkannt, das Auftreten der Erkrankung ist, seitdem man darauf achtet, so wenig mehr als Seltenheit anzusehen, dass die Veröffentlichung eines neuen Krankheitsfalles kaum mehr nötig erscheinen möchte. Solange sich aber die Ansichten über die Entstehung dieses seltsamen Zustandes noch so schroff gegenüberstehen wie zur Zeit, kann jeder Krankheitsfall, wenn er auch nur einige wenige Besonderheiten bietet, dazu beitragen, der einen oder anderen Vorstellung Stützen zu geben.

Das Kind Viktor T. kam am 22. August 1906 zum erstenmal in das Ambulatorium des Gisela-Kinderspitals und wurde am 23. August in das Spital aufgenommen.

Anamnese: Viktor T., illegitimes Kind, wurde am 12. Juni 1906 geboren, war mithin bei der Aufnahme $2^1/_2$ Monate alt.

Das folgende nach Angaben der Mutter: Eltern beide gesund. Mutter hat vier Kinder geboren, von denen zwei gestorben sind; ein Bube mit sechs Jahren an Keuchhusten und Brechdurchfall, ein Mädchen mit zwei Jahren an Hirnhautentzündung. Keine Frühgeburten. Patient ist das vierte Kind, ausgetragen, spontan geboren. Mutter versuchte acht Tage das Kind zu stillen, gab es dann auf, weil sie keine Milch gehabt habe. Hierauf bekam es Milch mit Wasser und Milch mit Schleim. Seit einer Woche ist das Kind in Kost; die Kostfrau gab ihm Kamillentee und Fencheltee, weil es den Schleim nicht mehr behielt. Schon seit einigen Wochen

hat das Kind Durchfall und Erbrechen und hat nur Tee bei sich behalten.

Kind erhielt am ersten Tage nur etwas Tee — zweimal Erbrechen. Am zweiten Tage wurde es an die Brust gelegt, trank dreimal 50 g, ohne zu erbrechen. Temperaturen um 37°, Gewicht hielt sich. Am dritten Tag ist der genauere Status aufgenommen worden.

23. VIII. 1906: Stuhl grün, salbig, alkalisch. Temperatur 37,2. Puls kräftig, regelmässig. Respiration frei.

Länge 59 cm, Gewicht 2430.

Sehr zurückgebliebenes, schlecht genährtes Kind in sehr vernachlässigtem Zustande. Bis auf die Knochen abgemagert. Haut dünn, faltig, schmutzig und von gelbbraunen Borken, besonders an Kopf und Rumpf, bedeckt. Die ganze Umgebung des Anus und der Genitalien bis herauf zur Nabelgegend ist stark gerötet, die Haut sehr gespannt, an vielen Stellen wund, überall lamellös schuppend. Ebenso auch die volae manum, Innenfläche der Daumen wund, so dass diese eingeschlagen werden. Blasen an Handtellern und Fusssohlen nicht vorhanden. An beiden Mundwinkeln quere Rhagaden.

Hals-, Nacken- und Leistendrüsen fühlbar.

Bewegungsapparat ohne Besonderheit. Beine werden an den Leib angezogen gehalten.

Reflexe der Patellarsehne nicht deutlich.

Nase rein. Zäpfchen etwas gerötet.

Thorax verhältnismässig sehr tief, seitlich zusammengedrückt.

Absolute Herzdämpfung: vierte Rippe, linker Sternalrand, Mammillarlinie; relative Herzdämpfung: dritte Rippe, ausserhalb des rechten Sternalrandes, ein Finger ausserhalb der Mammillarlinie.

Töne rein.

Lungengrenzen: Rechts vorne: sechste Rippe, rechts hinten: zehnter Proc. spin., links hinten: elfter Proc. spin. Keine Dämpfung. Pueriles Vesikuläratmen.

Abdomen etwas eingesunken. Leber von gehöriger Grösse und Konsistenz. Milz nicht fühlbar.

Die ekzematösen Partien mit Lenicet und Puder behandelt. Auf den Kopf Borsalbe.

26. VIII. Stuhl gelbgrün, salbig und amphoter.

Ord.: Statt Tee Gerstenschleim nach dreimal Erbrechen. Trinkmenge 400.

27. VIII. Stuhl grün, salbig, alkalisch.

Wegen Luesverdacht von der Brust abgesetzt. Erhält abgedrückte F.M. und Gerstenschleim nach bis 400. Gerstenschleim wird zweimal erbrochen, das dritte Mal behalten.

28. VIII. Stuhl braun, salbig, sauer.

Trinkmenge 450. Dreimal Erbrechen.

29. VIII. Stuhl grün, pastig, alkalisch.

Nahrung: Abgedrückte F.M., Buttermilch nach bis 400. Trinkmenge 430. B.M. wurde zweimal erbrochen.

30. VIII. Stuhl grün und gelb, pastig, amphoter. Die wunden Hautstellen an Bauchhaut, Genitalien, Händen heilen langsam, die Schuppung hat überall aufgehört.

Trinkmenge 480, kein Erbrechen.

31. VIII. Stühl grün, pastig, alkalisch. Gewicht steht bis jetzt noch (2350 g).

Trinkmenge 500, kein Erbrechen.

1. IX. Stuhl (ein- bis zweimal täglich), grün, pastig, alkalisch. Erste Gewichtszunahme.

Trinkmenge 500.

2—6. IX. Normaler pastiger, alkalischer Stuhl.

Trinkmengen 460—500 g. An zwei Tagen Schütten nach der Mahlzeit.

7. IX. Stuhl braungrün, geformt, alkalisch. Das Kind sieht viel besser aus und nimmt gut zu (2630 g). Die Leistenkanäle sind offen; beiderseits lassen sich die Testes aus dem Scrotum leicht in die Höhe schieben.

Trinkmenge 410.

8. IX. Stuhl gelbgrün, pastig, alkalisch.

Trinkmenge 450. Einmal Schütten.

9. IX. Stuhl wie gestern.

Trinkmenge 500. Einmal Schütten.

10. IX. Stuhl gelbgrün, salbig, sauer.

Trinkmenge 530.

11. IX. Stuhl grünbraun, pastig, alkalisch. Die Haut ist jetzt fast ganz rein, nur die volae manum und die Leistenbeugen noch etwas gerötet und wund. Rhagaden am Mund geheilt. Temperaturen 36—37°, selten 37 übersteigend.

Trinkmenge 440.

12. IX. Stuhl grünbraun, salbig, alkalisch.

Gewicht 2890 g. Trinkmenge 470.

13. IX. Stuhl olivgrün, salbig, alkalisch.

Gewicht 2890 g. Tringmenge 580, einmal Erbrechen.

14. IX. Stuhl braungrün, salbig, schwach alkalisch.

Trinkmenge 570, viermal Erbrechen.

15. IX. Stuhl braun, pastig, alkalisch.

Gewicht 2880 g. Kind erbricht leicht, aber niemals viel. Trinkmenge 480, zweimal Erbrechen.

16. IX. Stuhl gelb, salbig, alkalisch. Einmal Erbrechen.

Ord.: B.M. ab, nur abgedrückte. Um 2 Uhr Schütten.

Ord.: Ab 6 Uhr stündliche Fütterung von ca. 20 g abgedrückter F.M. Gesamtmenge 300 g.

17. IX. Stuhl gelbbraun, flüssig, alkalisch.

Kind schüttet sehr leicht, mitunter auch Erbrechen. Weiter stündliche Fütterung: abgedrückte und Tee bis 500. Heute nur einmal Erbrechen. Gewicht sinkt.

18. IX. Stuhl gelbbraun, salbig, alkalisch.

Heute wird jede Nahrung erbrochen. Gewichtsabnahme.

Ord.: Nahrung stündlich löffelweise kalt geben!

Trotz stündlicher Fütterung erbricht das Kind fortwährend, im ganzen ca. elfmal.

6 Uhr: Bis morgen keine Nahrung mehr, 100 g Kochsalzinfusion.

19. IX. Kind hat, ohne nach Nahrung zu verlangen, die ganze Nacht geschlafen.

Stuhl auf Einlauf: braun, salbig, alkalisch.

Gewicht 2600 g. Abnahme seit 15. IX. 300 g. 100 g Kochsalzinfusion. Kind trinkt von abends 6 Uhr ab 140 g Tee, bei stündlicher Fütterung, ohne zu erbrechen.

20. IX. Kein Stuhl. Seit drei Tagen starker Haarausfall. Trinkt heute 320 g Tee, erbricht dabei nur einmal (stündliche Fütterung). Abends 30 g abgedrückte. Infusion.

Abends Temperatur 34,1. Puls gut. Extremitäten kalt. Kind erhält heisse Wickel. Später 35,7. Kind sieht ganz frisch. Gewicht 2680.

21. IX. Stuhl auf Einlauf: braun, salbig, alkalisch.

Ord.: Vorsichtige stündliche Fütterung mit abgedrückter F.M. und Tee, eventuell kalt.

Gewichtszunahme. Trinkmenge 200, zweimal Erbrechen. Abends Kochsalzinfusion 100 g.

22. IX. Stuhl dunkelbraun, salbig, schwach alkalisch. Fortwährend Untertemperaturen. Puls gut. Kind sehr bleich, Augen aber lebendig. Haarausfall dauert an. Gewicht 2640. Kochsalzinfusion 100 g.

Abends wird die Atmung sehr langsam und abnorm tief, schliesslich nur ganz wenig Atemzüge in der Minute. Puls bleibt regelmässig und kräftig, 132. Leib eingesunken, in die Breite ausgedehnt, sehr weich.

Kind erhält ein warmes Senfbad mit Übergiessungen, danach eine Spritze Kampfer, heisse Tücher. Künstliche Atmung. Einlauf. Kochsalzinfusion.

Trotz künstlicher Atmung erfolgen nur ganz seltene Atemzüge, diese abnorm tief. Gesicht ganz weiss. Augen werden matt. Weil der Puls andauernd sehr gut bleibt, werden die Belebungsversuche fortgesetzt, aber immer erhält man nur augenblickliche, nicht andauernde Reaktion. Nach mehrstündigen Bemühungen kein Erfolg. Atmung immer seltener. Puls bleibt andauernd kräftig, bis er plötzlich abends 9 Uhr 45 Min. sistiert. Letzte Fütterung 2 Uhr (70 g im ganzen). Kein Erbrechen.

Sektion am 24. September 1906.

Sehr abgezehrte, männliche, kindliche Leiche von sehr blassen Hautdecken. Keine Totenflecken, keine Totenstarre. Haare sehr spärlich, Vorderkopf fast kahl. Bauchdecken eingesunken, Leib in die Breite gezogen. Hoden in der Inguinalgegend sichtbar. Hodensack leer. Bei Eröffnung der Bauchhöhle zeigt sich das subkutane Fett stark reduziert. Leber liegt, die Mammillarlinie zwei Finger überragend, vor. Sie verdeckt den Magen. Quercolon von seinen beiden Enden aus nach der Mitte herabhängend. Wurmfortsatz ohne Besonderheiten. Blase wölbt sich gefüllt vor. Hebt man den linken Leberlappen empor, so gewahrt man den vergrösserten Magen etwas herabgetreten, seine obere Hälfte senkrecht stehend, und in den wagrechten, ebenfalls stark vergrösserten und verdickten Pylorusteil wagrecht umbiegend. Magen aufgetrieben. Pylorus setzt sich scharf gegen das ganz zusammengefallene Duodenum ab. Zwerchfellstand links vierter, rechts dritter Intercostalraum. Nach Eröffnung der Brusthöhle liegt der Herzbeutel in ganzer Ausdehnung vor. Die rechte Lunge zeigt anscheinend nur ihren Unterlappen, die

linke Lunge ist nicht direkt sichtbar, sondern stark zurückgesunken. Pleurahöhlen mit geringer Flüssigkeitsmenge, Lungen nirgends adhärent.

Zunge ohne Besonderheiten, Tonsillen klein, Ösophagus blass, nach unten leicht dilatiert. Kehlkopfeingang, Trachea, Bronchien blass, sonst ohne Besonderheiten. Thymus klein, Thyreoidea ohne Besonderheiten. Tracheal- und Bronchialdrüsen klein, dunkelbraunrot. Herzbeutel mit geringen Mengen klarer, gelber Flüssigkeit. Herz selbst von gehöriger Grösse, Färbung dunkelrot, besonders die Auriculae cordis dunkelrotblau verfärbt. Rechter Ventrikel von Cruorgerinnseln erfüllt, ziemlich eng. Rechter Vorhof weit, mit Speckgerinnseln. Pulmonal- und Tricuspidalklappen zart, beweglich. Linker Ventrikel leicht erweitert, Wandung verdickt, von Cruorgerinnseln erfüllt. Auch im Vorhof Cruorgerinnsel. Klappen der Aorta zart, Mitralis grauweiss, etwas dicker als gewöhnlich. Foramen ovale geschlossen. Grosse Gefässe ohne Besonderheiten.

Linke Lunge: Ober- und Unterlappen nicht getrennt, Trennungslinie nur angedeutet. Vorderseite hellrot, nach hinten und unten zu dunkel- bis blaurot, mit leichter Konsistenzvermehrung. Auf dem Durchschnitt sind die hellen Partien lufthaftig, weniger blut- und safthaltig. Die dunkleren Partien von vermindertem Luft- und vermehrtem Blut- und Saftgehalt.

Rechte Lunge zeigt eine etwas tiefergehende, aber auch nicht vollständige Trennung von Ober- und Unterlappen; Mittellappen nicht zu erkennen. Im übrigen Verhalten wie bei der linken Lunge.

Milz von gehöriger Grösse und Konsistenz, dunkelrotblau, trabekuläre Zeichnung deutlich. Leber vergrössert, von gehöriger Konsistenz, dunkelbraunblauer Farbe. Zeichnung undeutlich.

Gallenblase mit einem Esslöffel gelbroter Galle.

Darm blass, auch die Schleimhaut überall blass, Schleimhaut des Dick- und Dünndarms überall von Schleim bedeckt. Darm fast leer von Inhalt.

Bei Herausnahme des Magens zusammen mit dem Duodenum zeigt sich, dass der Magen nicht nur vergrössert, sondern die Wand auch stärker anzufühlen ist, besonders stark und starr fühlt sich der Pylorusteil des Magens an, der in zwei durch einen leichten Einschnitt markierte Teile sichtbar geschieden ist. Dieser Teil fühlt sich geradezu knorpelhaft fest an, so dass das Lumen äusserst reduziert sein muss. Bei Druck auf den Magen entleert sich kein Inhalt in das ganz schlaffe Duodenum. Bei Eröffnung des Magens zeigt sich die Schleimhaut nur von Schleim überzogen. Die Wandung ist sehr verdickt, die Muskulatur etwa 2 mm dick. Schleimhaut zeigt zahlreiche, aber wenig prominierende Falten und ist ebenfalls hypertrophisch, sehr blass. Durch den Pylorusteil kann man nur mit einer dünnen Sonde in das Duodenum gelangen. Gegen beide Lumina hin zeigt sich die Pylorusöffnung eng, in Form eines senkrecht stehenden, ganz feinen Spalts.

Pankreas ohne Besonderheiten. Nieren von vermehrter Konsistenz, gehöriger Grösse. Auf der Fibrosa der rechten sitzt ein fast frei bewegliches, etwa stecknadelkopfgrosses gelbes Knötchen auf. Auf der Oberfläche derselben Niere sieht man eine unregelmässig begrenzte, ebenfalls gelbe Verfärbung. Fibrosa von beiden Nieren leicht abziehbar. Beide auf dem Durchschnitt von vermehrter Konsistenz, dunkle Markkegel und scharf sich abhebende graurote, trübe, etwas überquellende Rinde.

Nierenbecken und Ureteren nicht erweitert. Blase mit klarem, hellem Urin erfüllt. Nebennieren ohne Besonderheiten. Hoden vor dem Eingang ins Scrotum liegend, sonst ohne Besonderheiten. Mesenterialdrüsen nicht vergrössert, dunkel.

Bei Eröffnung der Schädelhöhle zeigt sich die Dura mit dem Schädeldach verwachsen. Grosshirn von gehöriger Grösse und Konsistenz, blasser Farbe. Auf dem Durchschnitt deutliche Trennung zwischen Rinde und Mark, Rinde sieht glasig aus, graue Centra etc. ohne Besonderheiten. Seitenventrikel etwas erweitert, mit klarer Flüssigkeit angefüllt. Hirnsinus mit Cruorgerinnseln erfüllt.

Der Magen wurde mit den Kaiserling'schen Lössungen behandelt; erst später wurde der Pylorus aufgeschnitten.

Masse am gehärteten Präparat:

Corpus: Länge 75 mm,
Breite 33 mm,
Wanddicke, an den Curvaturen gemessen, 3 mm,
davon fällt auf die Muskulatur 1,5 mm.

Pars pylorica: Wanddicke bis 3,5 mm,
davon Muskulatur 2 mm.

Pylorus: Länge aussen 22 mm,
Dicke 15 mm,
Länge innen: oberer Teil 13 mm,
unterer „ 21 mm,
Wanddicke 6—8 mm:
Serosa 1,0 mm,
Muscularis 4—5 mm,
Mucosa 1 mm (ohne Falten),
Lumen am Duodenum fast gleich Null,
Abstand der Muskulatur (abzüglich der Schleimhaut) am Duodenum 4 mm.

Duodenum: Wanddicke 2, dann 1 mm.

An dem Präparat zeigt sich, dass der ganze Magen vergrössert und die Wandung überall etwas hypertrophisch ist.

Der in seiner Dicke schon beträchtliche Pylorusteil des Magens geht ziemlich plötzlich in den sehr verdickten Pylorus

über (Übergang der Wandungsdicke von ca. 3,5 auf 6 mm). Dessen kolossale Wandstärke ist, wie man auf den ersten Blick erkennt, durch die starke Entwicklung der Muskelschicht bedingt. Man erkennt schon mit unbewaffnetem Auge, wie ganz dicke, zirkulär verlaufende, durch bindegewebige Septen voneinander abgegrenzte Balken aus Muskelsubstanz von quadratischem und rechteckigem Querschnitt das Lumen des Pylorus stark verengen. Diese durch die Muskulatur hervorgerufene Stenosierung wird aber noch vermehrt durch die Schleimhautfaltung im Pylorus. Man sieht deutlich, wie zwei Schleimhautfalten des Magens sich in den Pylorus hinein fortsetzen und hier sogar dicker werden. Diese im Pylorus dicht übereinander liegenden Längsfalten verengen das Lumen so sehr, dass es bei Betrachtung des Pylorus vom Magen wie vom Duodenum aus nur als ein feiner Spalt erscheint (vergl. die Abbildung). Der Abfall der Muskelschichten des Pylorus gegen das Duodenum ist ganz steil und plötzlich, so dass auf einmal die Schleimhaut von einer Dicke von 6 mm auf 2 mm reduziert erscheint. Eine Vorwölbung des Pylorus in das Duodenum findet nicht statt.

Mikroskopischer Befund.

1. Niere. Das mikroskopische Bild ergibt keine Anzeichen für eine Nephritis, sondern zeigt ein ganz normales Nierenbild.

2. Die kleine Geschwulst in der rechten Nierenkapsel erweist sich als ein Hypernephrom.

3. Pylorus. Schleimhaut normal, nicht verdickt, ohne Entzündungserscheinungen. Ringmuskulatur sehr stark verdickt, auch das intermuskuläre Bindegewebe ist vermehrt. Längsmuskulatur ebenfalls hypertrophisch, tritt aber gegen die Ringmuskulatur zurück: Verhältnis 1 : 3 bis 1 : 4. Nirgends Zeichen einer Kontraktion in Gestalt wellenförmig

verlaufender Muskelbündel. Brunner'sche Drüsen ohne Besonderheiten.

Anatomische Diagnose.

Hypertrophische Pylorusstenose mit Hypertrophie und Dilatation des ganzen Magens.

Allgemeine Anämie und Kachexie.

Dilatation und Hypertrophie des linken Herzventrikels.

Lungenhypostase.

Mangelhafte Lappung beider Lungen.

Hypernephrom.

Hochstand beider Testes.

Handelt es sich hier um eine funktionelle oder organische Stenosierung des Pylorus, um einen blossen Kontraktionszustand der Muskulatur (systolischer Magen) oder um einen echten Massenzuwachs? Die Kriterien, die Pfaundler zum Nachweis der echten hypertrophischen Stenose verlangt, sind:

1. Bestehenbleiben der Stenose bei Einwirkung eines bestimmt dosierten Wasserdruckes auf den Pylorus.
2. Nachweis des Massenzuwachses, Ausschliessung einer Massenverschiebung.

Die erste Probe wurde bei der Sektion leider nicht vorgenommen. Dass es sich aber um einen echten Massenzuwachs in unserem Falle handelt, ergibt schon die makroskopische Betrachtung des Präparates. Die Verdickung der Muskulatur bleibt gleichmässig durch die ganze Länge des Pylorus hindurch und nimmt nicht nach dem Duodenum zu; auch wölbt sich der Pylorus nicht ins Duodenum hinein vor. Mikroskopisch erkennt man weder in den zirkulären noch in den longitudinalen Fasern den welligen Verlauf, der an systolischen Mägen einen Ausdruck der Massenzusammenschiebung

bedeutet. Es handelt sich also um eine echte hypertrophische Stenosierung des Pylorus, aber der Massenzuwachs allein vermag in unserem Falle noch keine übermässige Verengerung des Pylorus zu erzeugen; denn man erkennt am Präparat, dass das Lumen, wenn die Muskelfasern gleichmässig von der 1 mm dicken Schleimhaut überzogen wären, für den Speisebrei des Kindes bequem durchgängig bliebe. Erst die Faltung der Schleimhaut macht die Verengerung zu einer hochgradigen, so dass unter Umständen ein Verschluss des Pylorus eintreten kann.*)

Besonderheiten des Sektionsbefundes liegen darin, dass an drei Stellen des Körpers von einer Entwicklungshemmung bezw. von einer Entwicklungsverzögerung gesprochen werden kann. Ich meine:

1. die mangelhafte Lappung beider Lungen,
2. den Hochstand des Testes,
3. die Versprengung eines Nebennierenkeims.

---

*) Neuerdings hat Wernstedt, gestützt auf ein grosses Material, Untersuchungen an Mägen mit und ohne Pylorusstenose angestellt und zwei Typen von Pylorusstenose unterschieden:

1. die auf Spasmus zurückzuführende Pylorusstenose: Lumen cylindrisch, durch Falten verengt und verschlossen, Lumen vom Duodenum aus rosettenförmig (Hirschsprung'scher Typus),
2. auf angeborene Entwicklungsanomalie zurückzuführende Stenose: Lumen trichterförmig, keine Falten, Lumen vom Duodenum aus spaltförmig (Landerer-Mayer'scher Typus).

Betrachtet man die Abbildungen des Präparats, so erkennt man, dass zwar das Lumen leicht trichterförmig gestaltet ist und vom Duodenum aus als Spalt erscheint, dass aber die Verengerung im wesentlichen durch die zwei Schleimhautfalten bedingt ist, und dass der Spalt durch das Aneinanderliegen der Falten zustande kommt. In unserem Falle kommen also zur Hypertrophie der Muskulatur Trichterform des Lumens und Faltung der Schleimhaut hinzu, um die Verengerung hochgradig zu machen. Der Fall kann demnach als Kombination oder Zwischenform der beiden Typen angesehen werden.

Diese drei Nebenbefunde sind von Bedeutung, wenn man der hypothetischen Auffassung gedenkt, die Ibrahim von der Pylorusstenose ausgesprochen hat, und die neuerdings von C. E. Bloch mit Gründen gestützt wird. Er vermutet in dem hypertrophischen Zustand der Pylorusmuskulatur einen normalerweise vorübergehenden embryonalen Zustand, der in einzelnen Fällen sich auch ins extrauterine Leben hinein fortsetzt und dann öfters den Ablauf des Ernährungsprozesses unmöglich macht. Ibrahim führt in einer Zusammenfassung eine Anzahl von Sektions-Nebenbefunden auf, die ebenfalls Entwicklungshemmungen bedeuten. Diesen Beispielen gliedern sich die drei erwähnten Befunde ohne weiteres an.

Als der Krankheitsfall in unsere Beobachtung kam, bot er nichts, was die Diagnose einer Pylorusstenose mit in Betracht bringen konnte. Das Erbrechen war nicht häufiger und intensiver als es bei Magendarmkatarrhen vorkommt und hörte nach einer Woche schon vollständig auf. Die extreme Abmagerung des Kindes konnte mit der Annahme eines Magendarmkatarrhs ebenfalls genügend erklärt werden. Die charakteristischen krampfhaften Kontraktionen des Magens kamen nicht zur Beobachtung — sind vielleicht auch übersehen worden, da die Diagnose Magendarmkatarrh zu genügen schien. Vielleicht hat auch die Überlagerung des Magens durch die vergrösserte Leber das Sichtbarwerden von Magenkontraktionen verhindert. Der weitere Verlauf in der zweiten und dritten Woche gab noch weniger Anlass zur Änderung der Diagnose: das Kind gedieh recht gut, nahm jeden Tag zu (in den 14 Tagen im ganzen um 560 g), hatte jeden Tag einmal bis dreimal normalen Stuhl. Der Ausschlag, welcher vielleicht nur das Produkt der Vernachlässigung war, nicht einer konstitutionellen Erkrankung (wie es anfangs schien), heilte rasch ab. Die Nahrung, wie bei den übrigen Säuglingen fünfmal täglich gegeben (um 5, 10, 2, 6, 10 Uhr),

wurde in diesen beiden Wochen nicht ein einziges Mal erbrochen. Nur fünfmal finde ich „Schütten nach der Mahlzeit“ verzeichnet. Am Ende der dritten Woche hatte das Gewicht seinen höchsten Stand erreicht (2890 g), dann stand es vier Tage lang still, weshalb am 13. September die Nahrungsmenge gegen die letzten Tage etwas erhöht wurde. Am 15. ist dann notiert: Kind erbricht leicht, aber niemals viel. Am 17. wurde des Erbrechens wegen die Buttermilch abgesetzt und die Nahrung stündlich gegeben. Am 18. plötzlich das elfmalige Erbrechen, worauf die Nahrungsaufnahme durch den Magen für 24 Stunden vollständig ausgesetzt wurde. Die Folge war, dass das Erbrechen während der nächsten Tage, an denen vorsichtig stündlich weiter gefüttert wurde, fast sistierte. Mit Hilfe von Kochsalzinfusionen hielt sich nun das Gewicht — aber es traten Untertemperaturen auf, die trotz Wärmflaschen blieben. Am 22. erfolgte der Tod durch Atemlähmung, neun Tage nach dem Neuauftreten des Erbrechens. Auch in diesen Tagen ist von einer sichtbaren Peristaltik des Magens nichts notiert. Das Erbrechen, das in der vierten Woche begann und in den ersten Tagen nur als ein Schütten bezeichnet werden konnte, steigerte sich also an dem sechsten Tage in ganz unverständlicher Weise, um dann gleich wieder nachzulassen. Dies eigentümliche Verhalten musste uns auf die Vermutung bringen, dass das Leiden allein im Magen lokalisiert sei, und es wurde die Diagnose Pylorusstenose zum ersten Male seit der Beobachtung in Betracht gezogen. Doch ehe der Versuch gemacht wurde, sie zu rektifizieren, erfolgte der Tod.

Resümieren wir die Besonderheiten des Krankheitsfalles, so finden wir nach einer dreiwöchentlichen Erholung, während welcher wir das Kind bereits über alle Berge glaubten, plötzlich einsetzendes Erbrechen mit raschem Verfall innerhalb einer Woche. Der Tod selbst ist in diesem Falle kein

langsamer Hungertod wie sonst, sondern wohl eher als Folge eines akuten durch das Erbrechen hervorgerufenen Erschöpfungszustandes zu betrachten. L. F. Mayer hat auf diese abweichenden Todesursachen neuerdings aufmerksam gemacht. Bei dreien seiner Fälle erfolgte der Tod durch Intoxikation, die infolge eines Darmkatarrhs nach Steigerung der Nahrungszufuhr entstanden war. Auch in unserem Falle fällt das Auftreten des Erbrechens direkt hinter eine Steigerung der Nahrungszufuhr, die allerdings das Kind vorher manchmal ertragen oder nur mit Schütten beantwortet hatte. Zum ausgeprägten Bild der Intoxikation ist es nicht gekommen.

Wenn wir annehmen wollen, dass in unserem Falle, bei dem die Sektion keine entzündlichen Erscheinungen ergab, die Nahrungsvermehrung den Eintritt des Verschlusses bewirkt habe, so können wir das nur, wenn wir uns den Pylorus, auch während das Kind gut gedieh, schon sehr eng vorstellen, so eng, dass schon vielleicht eine durch die Nahrungsvermehrung erzeugte stärkere Blutzufuhr oder leichte Muskelkontraktion den Verschluss zu dem vollständigen machen konnte, den wir im anatomischen Präparat vor uns haben.

Verfasser fühlt sich verpflichtet, Herrn Obermedizinalrat Professor Dr. v. Bollinger für die Übernahme des Referates seinen ergebensten Dank auszusprechen.

Literatur.

Die bis Mitte 1904 erschienenen Arbeiten über Pylorusstenose sind in der zusammenfassenden Monographie Ibrahims aufgeführt:

*J. Ibrahim: Die angeborene Pylorusstenose im Säuglingsalter. Berlin 1905.

Im folgenden die seither erschienenen Fälle und Abhandlungen (z. T. nur im Referat eingesehen); soweit sie als Grundlage für die vorliegende Arbeit dienten, sind sie mit * bezeichnet.

1. Audry et Sarvonnat: Rétrécissement congénital du pylore chez un nourisson. Lyon médical, Mai 1905.
2. A. J. Blaxland: A case of pyloric stenosis. Lancet. Bd. 149.
*3. C. E. Bloch, Die angeborene Pylorusstenose und ihre Behandlung. Jahrbuch für Kinderheilkunde. Bd. 65.
4. de Bruin: 28. Sitzung d. holländ. Ges. f. Kinderheilkunde. Ref. im Jahrb. f. Kinderheilkunde. Bd. 65. 1.
5. A. Berkholz: Kasuistische Mitteilungen zur Kenntnis der Pylorusstenose d. Säuglinge. Ref. in d. Monatsschr. f. Kinderheilkunde. Bd. 5 Nr. 4.
6. J. Mc. Cane and R. Campbell: Congenitale hypertrophische Pylorusstenose. Brit. med. Journal, Juni 1904.
*7. D. Cautley und H. J. Stiles: Über angeborene Pylorusstenose. Brit. med. Journal, Februar 1906.
8. Cunningham: Über Pylorusstenose. Ref. im Zentralbl. f. Grenzgeb. d. Medizin u. Chirurgie. Bd. X. Nr. 5.
9. J. Doming: Angeborene hypertrophische Pylorusstenose bei einem Säugling. Archiv of Pediatrics, September 1904.

10. Fisher and Sturmdorf: Hypertrophic pyloric stenosis. Archiv of Pediatrics, Mai 1906.
11. Fisk: Hypertrophic stenosis of the pylorus in infants. Annals of Surgery, Juli 1906.
12. F. Franke: Zur Behandlung der Pylorusstenose der Säuglinge. Zentralbl. f. Kinderheilkunde IX., Dezember 1904.
13. Th. Fröhlich: Über Pylorusstenose bei Säuglingen. Norsk Magazin for Legevidenskabe, 1906, Nr. 9.
14. Griffith: A case of pyloric stenosis in infancy. Arch. of Pediatrics, Oktober 1905.
15. Grisson: Hyperemesis lactantium oder congenitale Pylorusstenose durch Operation geheilt. Deutsche Zeitschrift f. Chir. Bd. 75.
* 16. Heubner: Über Pyloruspasmus. Verhandl. d. Sekt. f. Kinderheilkunde auf d. 78. Vers. d. Naturforscher und Ärzte in Stuttgart 1906.
* 17. Heubner: Lehrbuch der Kinderheilkunde Bd. 1.
18. C. Looft: Spastische Pylorushypertrophie bei Säuglingen. Medizinsk Revue 1904 S. 185.
19. E. Lörr: Über angeborene Pylorusstenose. Therapie der Gegenwart, August 1905.
20. R. Meusnier: Des symptomes du rétrécissement du pylore chez les nourissons. Thèse de Paris 1905.
21. Morre and Murphy: A case of pyloric stenosis in infants. Boston med. and surg. Journal, November 1905.
* 22. L. F. Meyer: Über den Tod der Pylorusstenose der Säuglinge. Ref. im Jahrb. f. Kinderheilkunde. Bd. 65. Heft 4.
23. J. H. Nicoll: Angeborene hypertrophische Pylorusverengerung. Brit. med. Journal, Oktober 1904.
* 24. M. Pfaundler: Pylorusstenose. Handbuch der Kinderheilkunde von Pfaundler und Schlossmann, 1906. Bd. 2. Abt. 1.
25. N. Richard: Syndrome de la sténose du pylore chez les nourissons. Thèse de Paris 1905.
26. Rotel and Ladd: Two operative cases of pyloric stenosis in infants. Arch. of Pediatrics, Oktober 1905.

27. Ramsey: Pyloric stenosis in infants. St. Paul med. Journal, November 1905. Ref. in d. Monatsschr. f. Kinderheilkunde 1907 Nr. 11.

28. Rogers and Howland: Hypertrophic stenosis of the Pylorus. Arch. of Pediatrics, März 1906.

29. J. W. Rob: Ein Fall von angeborener Pylorusstenose. Lancet, Juni 1906.

*30. J. J. Schmidt: Die Pylorusstenose der Säuglinge. Münch. Med. Wochenschr. Jahrgang 52. Nr. 7.

31. Scudder and Quinby: Stenosis of the pylorus in infants. Journal of. the americ. med. assoc., Mai und Juni 1905.

32. H. L. K. Shaw and A. W. Elting: Pylorusstenose im Kindesalter. Arch. of Pediatrics, Dezember 1904.

33. G. F. Still: On the diagnosis and treatment of hypertrophy of the Pylore in infants. Lancet 1905. Bd. 168 S. 632.

34. F. Sarvonat: Le rétrécissement congénital hypertrophique du pylore chez les nourissons. Thèse de Lyon 1905.

35. Scudder: Stenosis of the pylore in infancy. Boston med. and surg. Journal, Februar 1906.

36. Wachenheim: Hypertrophy and stenosis of the Pylorus in infants. Americ. Journal of the med. sciences, April 1905.

*37. W. Wernstedt: Studien über die Natur der sogenannten angeborenen Pylorusstenose. Nordisk medizinsk Archiv, Abt. 1. 1906, Heft 1 Nr. 2, Heft 2 Nr. 5. Ref. im Jahrb. f. Kinderheilkunde Bd. 64, Heft 2.

38. Weyl: Bericht über d. Sitzung d. Vereinig. Niederrhein.-westfäl. Kinderärzte zu Düsseldorf. Jahrb. f. Kinderheilkunde. Bd. 62, Heft 5.

*39. A discussion on congenital pyloric stenosis. Congress of the Brit. med. assoc. in Toronto. Brit. med. Journal Nr. 2381, Oktober 1906. Ref. in der Monatsschr. f. Kinderheilkunde, Mai 1907.

Lebenslauf.

Ich, Endesunterzeichneter Heinrich Engel, wurde am 7. Dezember 1881 in Frankfurt am Main als Sohn des Kaufmanns Markus Engel geboren; bin jüdischer Konfession. Ich besuchte zuerst eine Realschule, dann das Goethegymnasium zu Frankfurt und erhielt Ostern 1901 das Zeugnis der Reife. Hierauf studierte ich 10 Semester lang an den Universitäten München und Berlin und benützte während meiner klinischen Semester die Ferien, um am städtischen Krankenhaus zu Frankfurt zu famulieren. Ostern 1906 machte ich mein Staatsexamen in München und bin nun seit 1. Juli 1906 am Gisela-Kinderspital zu München als Medizinalpraktikant tätig.

Heinrich Engel.

Erklärung der Abbildungen.

Abbildung I (nat. Gr.).

Ansicht des Magens von hinten, mit dem scharf abgesetzten Pylorus und einem Stück Duodenum.
(Corpus aufgeschnitten).

Abbildung II (nat. Gr.).

Ansicht des Magens von der rechten Seite.
Corpus erscheint verkürzt (aufgeschnitten).
Vom Duodenum aus sieht man das Lumen des Pylorus bis auf einen feinen Schlitz eingeengt.

Abbildung III (nat. Gr.).
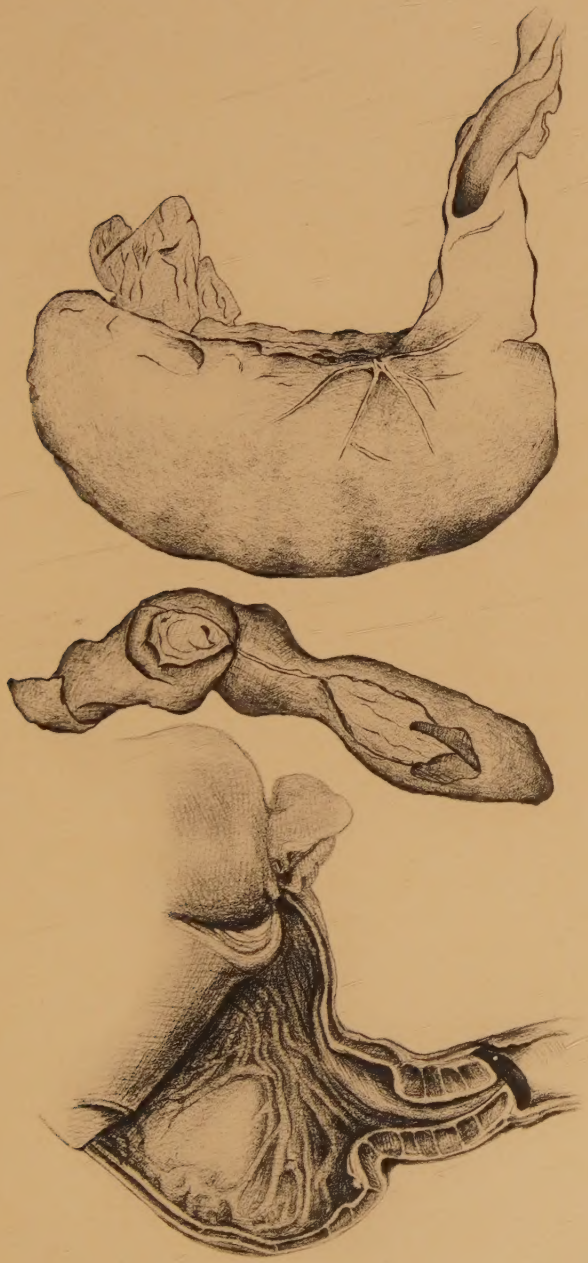
Frontalschnitt durch den Magen.
Ansicht von hinten.